

一例蓝猫尿闭症的诊治分析

李玩生, 宋世斌, 张孝东, 朱永军

(甘肃农业职业技术学院, 甘肃 兰州 730020)

摘要:尿闭症是猫的一种下泌尿道综合征。泌尿道感染、膀胱结石、自发性膀胱炎等多种疾病可引起尿闭症。如果医治不及时,可能会导致急性肾衰、感染扩散、膀胱破裂等严重的并发症,甚至威胁到患猫的生命。本文通过对一例蓝猫的尿闭症病例的诊断和治疗分析,以期对猫的尿闭症的临床诊断及治疗措施提供参考。

关键词:泌尿道综合征;尿闭症;诊断;治疗

[中图分类号] S858.293 [文献标识码] A [文章编号] 1004-6704(2024)03-0138-02

Diagnosis and Treatment Analysis of a Case of Blue Cat Uremia

LI Wansheng, SONG Shibin, ZHANG Xiaodong, ZHU Yongjun

(Gansu Agriculture Technology College, Lanzhou Gansu 730020, China)

Abstract: Autism is a type of lower urinary tract syndrome in cats. Various diseases such as urinary tract infections, bladder stones, and spontaneous cystitis can cause autism. If not treated in a timely manner, it may lead to serious complications such as acute kidney failure, spread of infection, bladder rupture, and even threaten the life of cats. This article analyzes the diagnosis and treatment of a blue cat case of autism, in order to provide reference for the clinical diagnosis and treatment of cat autism.

Key words: Urinary tract syndrome; Urinary autism; diagnosis; treat

尿闭症是门诊常见的一种猫的下泌尿道综合征。临床表现主要为烦躁不安、排尿频繁、舔舐外生殖器周围、腹围增大及排尿疼痛等临床症状。多种疾病可引起尿闭症的临床表现,比如:泌尿道感染、尿道结石、膀胱结石、自发性膀胱炎、膀胱麻痹、尿道痉挛和膀胱括约肌痉挛等。如果患猫的尿闭症没有得到及时医治,容易继发急性肾衰、尿毒症、膀胱破裂等,甚至导致患猫死亡。综合门诊接诊病例分析,猫的尿闭症在临床上多由自发性膀胱炎引起。

1 病例检查

丸子,蓝猫,雄性,4岁11个月,体重4.2 kg,未绝育,常规免疫完成。主诉:患猫近期食欲不振,精神沉郁,排尿困难,具体表现排尿时间延长,开始有尿淋漓的表现,近两天突然无尿,腹围增大,故前来就诊。临床检查:体温 38.1 °C,心率 122 次/min,呼吸 36 次/min, CRT < 1s,精神不佳,腹围明显膨大,患猫偶尔舔舐外生殖器周围,腹壁触诊紧张,膀胱区充盈。血液常规检查白细胞和中性粒细胞高于参考值。X射线检查膀胱充盈,未见结石(图1、图2)。

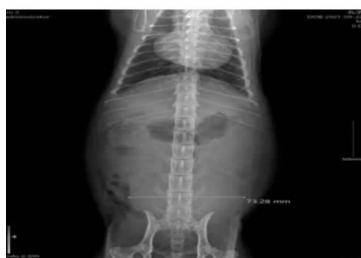

图1 正位 DR 影像

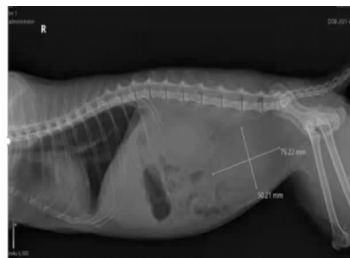

图2 侧位 DR 影像

[收稿日期] 2023-12-18

[作者简介] 李玩生(1981-),男,甘肃庆阳人,硕士,副教授,执业兽医师,主要从事宠物诊疗及职业教育研究工作。E-mail:redbox_618@163.com

B型超声检查膀胱充盈,膀胱内有絮状物(图3)。

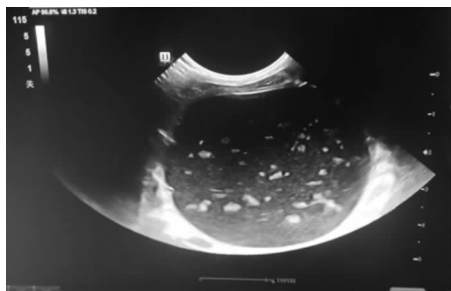


图 3 猫的超声影像检查(膀胱)



图 4 导尿治疗

2 诊断分析

综合临床检查、实验室检查和特殊仪器诊断患猫被确诊为自发性膀胱炎引起的尿闭症。猫的尿闭症的诊断并不困难,临床表现可根据猫频繁进入猫砂盆,但是排尿很少或没有排尿;尿液颜色暗黄或带有血丝;猫舔舐外生殖器周围;患猫精神状态差,不时尖叫,焦虑不安,经常变换躺卧姿势;食欲明显下降甚至食欲废绝等。如果患猫出现以上症状中的 2 到 3 项,可初步诊断为尿闭症。确诊需要进行详细的体格检查、血液学检查、尿液检查、X 射线检测和超声检查等。

3 治疗措施

治疗以导尿治疗和药物治疗相结合,治疗原则是排空膀胱,抗菌消炎,缓解疼痛,防止并发症。导尿治疗:患猫侧卧并给予适当保定,局部麻醉,穿刺部位剪毛、消毒,一手放在腹壁固定膀胱,另一手持带有胶管的针头,与皮肤成 45° 向盆腔方向刺入,针头刚刺入膀胱,尿液便立即流出(图 4)。注意排尿不应过快,针刺入膀胱后,要握好针头,防止滑脱。为了有利于盆腔和腹腔器官的血液循环逐渐恢复平衡,在排尿过程中应予以适当控制。穿刺排尿结束,拔出针头,用碘酊棉球消毒。

药物治疗:头孢噻唑钠静脉注射,连用 3 d,用于抗菌消炎;止血敏静脉注射,连用 3 d,用于止血;镇痛可用布托啡诺,肌肉注射,1 次/d,连用 2 d。建议使用宠物乐乐宝狗猫膀胱尿道保健品,有助于修护膀胱壁,1 包/d,连用 4 w,直到症状消失。为了防止尿闭症复发,建议主人给宠物猫坚持食用猫用泌尿道处方粮。

4 小结

尿闭症的主要临床表现是排尿过程困难,通常

由下泌尿道疾病引起,如泌尿道感染、猫特发性膀胱炎、猫特发性下泌尿道疾病、化学物质引起的炎症、息肉性膀胱炎及肉芽肿性尿道炎等炎性疾病、膀胱结石和尿道结石等尿结石。还有一些特殊的情况,如膀胱或尿道移行上皮癌、前列腺肿瘤和阴道肿瘤等肿瘤性疾病;膀胱或尿道破裂、手术和尿道狭窄等创伤性疾病;神经性异常和会阴疝等有时也会出现排尿困难。因此,在病史调查、临床观察和特殊仪器检查的过程要仔细,鉴别诊断导致犬猫出现排尿困难的真正原因。猫的尿闭症在门诊上约有一半以上的原因是自发性膀胱炎,本病的就诊要及时,治疗时应把握最佳治疗时机,一旦延误可能会导致感染扩散、膀胱破裂、急性肾衰等严重的并发症。尿闭的治疗,首先要缓解患猫的焦虑情绪,让其处于一个舒适安静的环境之中,再根据病因,确定治疗方法,可导尿治疗,药物治疗,也可手术治疗或者多种方法结合。日常的预防也必不可少,多喝水、适龄绝育和社会化训练等可有效预防由自发性膀胱炎引起的尿闭症。

参考文献:

- [1] 马小蓉. 犬猫尿闭症诊治[J]. 广西畜牧兽医, 2005, 21(2): 79-83.
- [2] 李玩生, 李亚兰, 何天时. 一例京巴犬多次复发膀胱结石的诊治分析[J]. 畜牧兽医杂志, 2022, 41(5): 309-311.
- [3] 伍晔晔, 王雪竹, 陶乔孝慈. 1 例公猫尿闭症的诊断与治疗[J]. 中兽医学杂志, 2023(6): 82-84.
- [4] 张鲁馨, 海婷玉, 阿力米热, 等. 一例猫尿闭症的诊断与治疗[J]. 当代畜禽养殖, 2022(5): 51-54.
- [5] 王笑宇, 申士团. 一例猫尿闭症的诊治[J]. 山东畜牧兽医, 2018, 39(4): 87-92.
- [6] 郭剑英, 韩文彩. 猫泌尿系统综合征的研究概况[J]. 黑龙江畜牧兽医, 2014(1): 42-44.