



中华双腔吸虫病的诊断和综合防制

王君涛^{1,3}, 李永光^{2,3*}, 张建明^{1,3**}, 曹颖³, 白张东³, 韦应菊³

(1. 甘肃省定西市临洮农业学校, 甘肃定西 730500; 2. 定西职业技术学院, 甘肃定西 730500; 3. 甘肃农业大学应用技术学院, 甘肃定西 730500)

摘要: 中华双腔吸虫寄生于绵羊、山羊、牛、鹿、骆驼等反刍兽的肝管、胆管和胆囊内, 常与肝片吸虫混合感染。感染牛、羊、鹿、骆驼表现为可视黏膜黄染、颌下和胸前水肿, 剖检可见肝脏肿大硬化、胆管炎、胆管壁增厚。粪便沉淀法可检测到暗褐色椭圆形虫卵, 根据流行病学、临床症状和虫卵形态特征可以初步诊断, 病理剖检发现虫体和 PCR 检测可以确诊。中华双腔吸虫在我国西北地区危害严重, 采用消灭中间宿主条纹蜗牛和枝小丽螺、加强终末宿主牛、羊、鹿、骆驼饮水和饲草管理等手段综合防制本病, 降低畜牧业经济损失。

关键词: 中华双腔吸虫; 胆管炎; 诊断; 综合防制

[中图分类号] S855.9 [文献标志码] A [文章编号] 1004-6704(2025)-01-0052-04

Diagnosis and Comprehensive Control of *Dicrocoeliasis chinensis*

WANG Juntao^{1,3}, LI Yongguang^{2,3*}, ZHANG Jianming^{1,3**},

CAO Ying³, BAI Zhangdong³, WEI Yingju³

(1. Lintao Agricultural School, Dingxi, Gansu 730500, China; 2. Dingxi Vocational and Technical College, Dingxi, Gansu 730500, China; 3. College of Applied Technology, Gansu Agricultural University, Dingxi, Gansu 730500, China)

Abstract: *Dicrocoelium chinensis* parasitizes in the liver ducts, bile ducts, and gallbladder of ruminant animals such as sheep, goats, cows, deer and camel, and is often co-infected with the *Fasciola hepatica*. Infected cattle, sheep, deer and camel exhibit visible mucosal yellowing, submandibular and chest edema. Upon autopsy, liver enlargement and sclerosis, cholangitis, and thickening of the bile duct wall can be observed. *Dicrocoeliasis* can be preliminarily diagnosed based on epidemiological, clinical symptoms, and egg morphology characteristics. Pathological autopsy and PCR testing can confirm the diagnosis. *Dicrocoelium chinensis* poses a serious threat in the northwest region of China. Comprehensive measures have been taken to eliminate the intermediate hosts, striped snails and small branch snails, and to strengthen the management of drinking water and forage for the final hosts, cattle, sheep, deer, and camels, in order to reduce economic losses in animal husbandry.

Key words: *Dicrocoelium chinensis*; cholangitis; diagnosis; integrated control

中华双腔吸虫 (*Dicrocoelium chinensis*) 属于双

腔科、双腔属的吸虫, 临床主要寄生于牛、羊、鹿、骆驼等的肝管、胆管和胆囊内, 也有马、驴、骡、猪、犬和人感染的报道^[1]。牛、羊、鹿、骆驼临床感染中华双腔吸虫后, 主要表现为精神沉郁、食欲减退、结膜黄染、渐进性消瘦、颌下和胸前水肿, 偶尔表现出腹泻, 病死畜剖检可见肝脏肿大、肝管、胆管、胆囊内检测到大量扁平中华虫体, 虫体寄生部位胆管壁增生, 胆管卡他性炎症等病理变化^[2], 严重感染时可导致牛、羊、鹿、骆驼代谢障碍甚至死亡。中华双腔吸虫病广

[收稿日期] 2024-09-02

[基金项目] 甘肃省教育厅 2024 年大中小学课程教材专项研究课题 (GSJC-Y2024149); 定西市科技计划项目 (DX2023BR01); 甘肃省职业教育专业教学资源库建设项目

[第一作者] 王君涛 (1988-), 男, 讲师, 主要从事畜牧兽医专业教学与研究。E-mail: 3646717@qq.com

* [通信作者] 李永光, E-mail: tianyalumanman@126.com

** [共同通信作者] 张建明, E-mail: 594056444@qq.com

泛流行于我国的新疆、甘肃、内蒙古等西北地区,严重影响我国牛、羊、鹿、骆驼等养殖业的发展。

1 病原及危害

1.1 病原

中华双腔吸虫虫体扁平,半透明,外观呈柳叶形,表面光滑,虫体长 3.54~8.96 mm,宽 2.63~3.09 mm。口吸盘位于虫体顶端,腹吸盘位于虫体肩端水平线中央处,腹吸盘略大于口吸盘,腹吸盘前方的躯体呈头锥状。睾丸 2 个,稍有分叶,前后斜列于腹吸盘的后方;卵巢 1 个,位于一睾丸后侧体中线处,子宫曲折充满于虫体的中后部,子宫分为上行部分和下行部分,上行部分子宫内充满着暗褐色的虫卵,下行部分子宫内充满着颜色较浅的未成熟的虫卵^[3]。卵黄腺呈颗粒状分布于虫体中部两侧(图 1)。虫卵为暗褐色,呈不对称的卵圆形,长 38~45 μm ,宽 22~30 μm ,卵壳较厚,两侧轻度不对称。虫卵一端存在明显的卵盖,内含毛蚴。

1.2 危害

牛、羊、鹿、骆驼等作为终末宿主,因吞食含有中华双腔吸虫囊蚴的蚂蚁而致病,人偶尔会感染。牛、羊、鹿、骆驼轻度感染时无临床症状,严重感染时导致胆管纤维变性和硬化,部分胆管扩张,肝脏硬化,消化紊乱,食欲减退,消瘦,牛、羊、鹿、骆驼生产性能下降,个别牛、羊、鹿、骆驼因极度衰竭死亡。

2 诊断

2.1 流行病学诊断

中华双腔吸虫病广泛分布于全球各地,呈地方性流行,在我国分布广泛,北方和西南地区本病较为常见,尤其在甘肃、新疆、青海、内蒙等省区流行严重。本病的流行与陆地螺和蚂蚁的存在呈正相关,在我国南方地区,气候温暖潮湿,陆地螺和蚂蚁常年活动,牛、羊、鹿、骆驼和猪等全年都可感染,而在寒冷干燥的北方地区,陆地螺和蚂蚁需要冬眠,牛、羊、鹿、骆驼主要在冬春两季发病。成年牛、羊、鹿、骆驼的感染率和感染强度显著高于幼龄动物,放牧牛、羊、鹿、骆驼的感染率和感染强度显著高于舍饲动物。

2.2 临床症状诊断

中华双腔吸虫寄生于反刍兽的胆管、肝管和胆

囊内,虫体的机械性刺激和毒素作用导致宿主胆管炎、肝管炎、肝硬变,消瘦。患畜主要表现为精神沉郁,食欲不振,渐进性消瘦,溶血性贫血,下颌水肿,轻度结膜黄染,消化不良,拉稀,腹胀,行动迟缓,喜卧等临床症状,严重感染可导致死亡。一般感染虫体量较少时,症状不明显,无示病性临床症状,但在冬春季节,即使感染少量虫体也会表现出严重的症状。

2.3 病理剖检诊断

病死畜肝脏色泽变淡黄色,出现水肿,表面粗糙,胆管粘膜面出现出血点或溃疡斑,管壁增生、增厚(图 2)。胆囊、胆管和肝管内若发现有棕褐色中华双腔吸虫虫体(图 3),即可确诊。

2.4 沉淀法检测粪便虫卵诊断

中华双腔吸虫虫卵密度大于水,在水中下沉,采用沉淀法检测待检牛、羊、鹿、骆驼等粪便样本内是否含有中华双腔吸虫虫卵。具体操作方法如下:取新鲜粪便样本 5~10 g,加入 20 mL 蒸馏水,搅拌溶解;加水至 100 mL,4 层纱布过滤 1 次,60 目铜筛再过滤 1 次;滤液静置 30 min,轻轻倒掉上清液,加入 100 mL 蒸馏水,反复水洗沉淀 3~4 次,至上清液澄清透亮;倒掉上清液,吸取 1 滴沉淀至载玻片,40~100 倍镜检观察,若检测到椭圆形、暗褐色、卵壳厚、两边不对称的虫卵(图 4),可初步鉴定为中华双腔吸虫虫卵。

中华双腔吸虫临床上多与肝片吸虫混合感染,临床症状不明显,患畜生前可结合流行病学、临床症状和沉淀法检测虫卵进行初步诊断,死后剖检发现中华双腔吸虫虫体即可确诊。

2.5 PCR 诊断

中华双腔吸虫主要寄生于牛、羊、鹿、骆驼肝管、胆管和胆囊,临床症状不明显,虫卵形态无特征性,仅根据临床症状和虫卵形态进行生前诊断较难,容易出现误诊。PCR 诊断具有敏感性高、特异性强的优点,临床上已经用于鉴定吸虫病。2011 年, Martínez-ibeas 等^[4]基于 ITS 序列进行矛形双腔吸虫 PCR 检测,结果发现 10 种软体动物内患有矛形双腔吸虫胞蚴或尾蚴,3 种蚂蚁体内患有矛形双腔吸虫囊蚴。2019 年,高俊峰等^[5]将从绵羊肝脏获得的双腔吸虫,通过苏木素染色后镜检观察,根据虫体

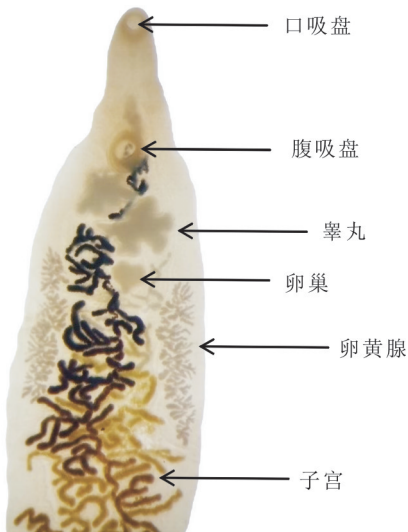

图 1 中华双腔吸虫内部结构

Fig. 1 Internal structure of *Dicrocoelium chinensis*

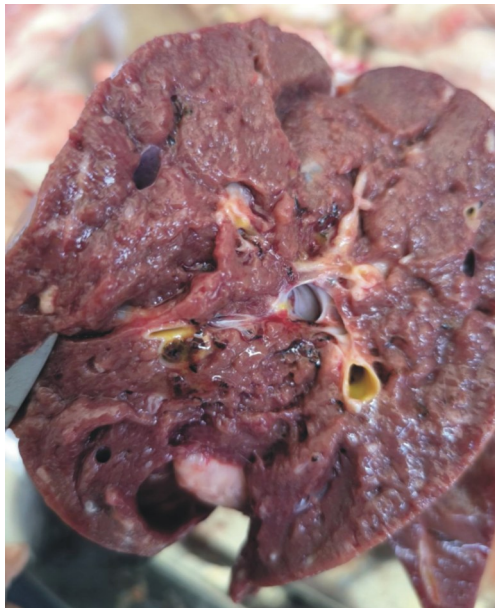

图 2 中华双腔吸虫引起的肝脏病变

Fig. 2 Liver lesions caused by *Dicrocoelium chinensis*

形态结构初步鉴定为矛形双腔吸虫,然后采用 PCR 法扩增 DNA 样本并测序,通过序列比对鉴定为矛形双腔吸虫。Bian 等^[6]发现陕西省矛形双腔吸虫基于 ITS-1 序列的种内变异为 0~0.5%,基于 ITS-2 序列的种内变异为 0~1.3%。邓金华等^[7]通过形态学和 PCR 扩增 ITS 相结合的方法,对新疆和静县 100 只绵羊感染的矛形双腔吸虫进行了鉴定。程琳等^[8]基于中华双腔吸虫 ITS-2 序列成功建立了敏感性高、特异性强的 PCR 检测方法,能够检测到粪便内双腔吸虫虫卵数为 0.032 个/g。综上所述,PCR 检测能够有效进行牛、羊、鹿、骆驼生前双腔吸虫病的确诊。

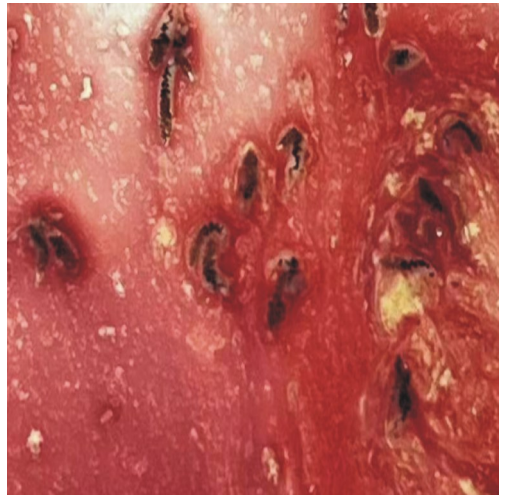


图 3 肝脏肝管内的中华双腔吸虫

Fig. 3 *Dicrocoelium chinensis* in the hepatic duct

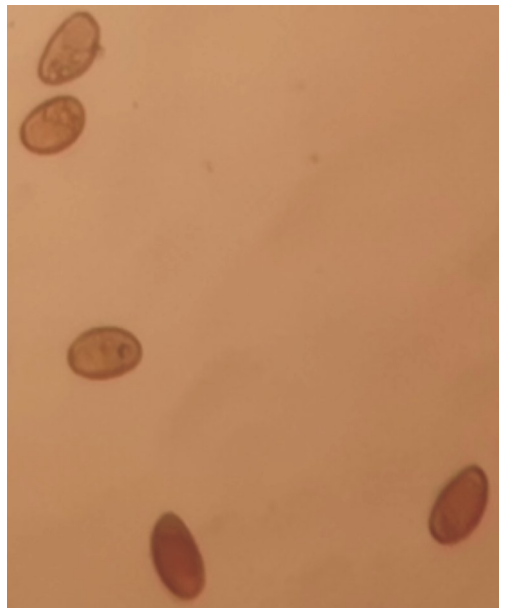


图 4 中华双腔吸虫虫卵

Fig. 4 Eggs of *Dicrocoelium chinensis*

3 治疗

对于确诊患有中华双腔吸虫病的牛、羊、鹿、骆驼,可以采用以下药物进行治疗。

3.1 阿苯达唑

治疗中华双腔吸虫病时,剂量要大。阿苯达唑粉剂:羊、鹿 30~40 mg/kg,牛、骆驼 10~15 mg/kg,一次口服,治疗效果较好。阿苯达唑油剂:按照上述剂量腹腔注射,疗效可达 96%~100%^[3]。

3.2 吡喹酮

粉剂:羊、鹿 60~70 mg/kg,牛、骆驼 35~45 mg/kg,一次口服;油剂:50 mg/kg 腹腔注射,驱虫效果较好。

3.3 海涛林(三氯苯丙酰嗪)

配制为 2% 的混悬液,羊、鹿 40~50 mg/kg,牛、骆驼 30~40 mg/kg,一次经口灌服,效果良好。

4 综合防制

4.1 定期驱虫

在中华双腔吸虫病流行的地区,采用阿苯达唑、吡喹酮、氯氰碘柳胺钠等药物,在冬季和秋末分别对牛、羊、鹿、骆驼进行 1 次定期驱虫,对同一牧区和养殖场区的所有牛、羊、鹿、骆驼应同时驱虫。

4.2 避螺、避蚁放牧

易感染的夏秋季节,选择高且干燥的草地放牧,避开中间宿主陆地螺(条纹蜗牛、枝小丽螺)和补充宿主(蚂蚁)多的低洼潮湿牧地放牧,避开清晨、傍晚或雨后放牧,以减少感染机会。

4.3 灭螺、灭蚁

开荒种草、除去灌木丛、喷洒氯化钾灭螺和灭蚁等措施杀灭条纹蜗牛、枝小丽螺。大型牧场可采用养鸭、养鹅进行生物灭螺,结合人工捕捉蜗牛的方式,减少中华双腔吸虫的中间宿主,切断中华双腔吸虫病流行的基本环节。

4.4 粪便发酵

收集牛、羊、鹿、骆驼等终末宿主排出的粪便,定点堆积发酵处理^[9],利用生物热杀死粪便内虫卵,以免虫卵污染草场感染牛、羊、鹿、骆驼。

4.5 加强饲养管理

保持牛、羊、鹿、骆驼圈舍干燥清洁,通风透光,定期用生石灰、戊二醛等消毒剂对圈舍进行消毒处理,同时在牛、羊、鹿、骆驼饲料内添加矿物质、蛋白质和多种维生素,增强牛、羊免疫力。放牧过程中使牛、羊、鹿、骆驼饮用河内流动清洁水源,有条件的地方可实行轮牧,以降低中华双腔吸虫病的感染率。

参考文献:

- [1] KAHL A, VON SAMSON-HIMMELSTJERNA G, KRÜCKEN J, et al. Chronic wasting due to liver and rumen flukes in sheep[J]. *Animals*, 2021, 11(2):549.
- [2] 韩先杰, 单虎, 邹明, 等. 绵羊肢腔吸虫病的诊治报告[J]. *中国兽医杂志*, 2015, 51(6):104-105.
- [3] 李国清. 兽医寄生虫学:中英双语[M]. 北京:中国农业出版社, 2015.
- [4] MARTÍNEZ-IBEAS A M, MARTÍNEZ-VALLADARES M, GONZÁLEZ-LANZA C, et al. Detection of *Dicrocoelium dendriticum* larval stages in mollusc and ant intermediate hosts by PCR, using mitochondrial and ribosomal internal transcribed spacer (ITS-2) sequences[J]. *Parasitology*, 2011, 138(14):1 916-1 923.
- [5] 高俊峰, 高忠燕, 王丽坤, 等. 枝双腔吸虫的形态学鉴定及分子进化研究[J]. *中国预防兽医学报*, 2019, 41(8):857-860.
- [6] GAO J F, GAO ZH Y, WANG L K, et al. Morphological identification and molecular phylogenetic study of *Dicrocoelium dendriticum*[J]. *Chinese Journal of Preventive Veterinary Medicine*, 2019, 41(8):857-860.
- [7] BIAN Q Q, ZHAO G H, JIA Y Q, et al. Characterization of *Dicrocoelium dendriticum* isolates from small ruminants in Shaanxi Province, north-Western China, using internal transcribed spacers of nuclear ribosomal DNA[J]. *Journal of Helminthology*, 2015, 89(1):124-129.
- [8] 邓金华, 王云峰, 齐萌, 等. 绵羊源矛形双腔吸虫形态学观察和 PCR 鉴定[J]. *中国草食动物科学*, 2022, 42(3):73-76.
- [9] DENG J H, WANG Y F, QI M, et al. Morphological and PCR-based identification of *Dicrocoelium dendriticum* isolated from sheep[J]. *China Herbivore Science*, 2022, 42(3):73-76.
- [10] 程琳, 李原, 王奔, 等. 绵羊中华双腔吸虫的分子鉴定及 PCR 检测方法的建立[J/OL]. *中国动物传染病学报*, <https://doi.org/10.19958/j.cnki.cn31-2031/s.20211126.004>.
- [11] CHENG L, LI Y, WANG B, et al. Molecular identification of *dicrocoelium chinensis* from sheep and establishment of pcr for detection of *D. chinensis* [J/OL]. *Chinese Journal of Animal Infectious Diseases*, <https://doi.org/10.19958/j.cnki.cn31-2031/s.20211126.004>.
- [12] 范治帮. 绵羊矛形双腔吸虫与捻转血矛线虫混合感染的诊治[J]. *黑龙江畜牧兽医*, 2016(22):155-156.