

# 一例布偶猫分娩期单子宫扭转破裂的病例报告

杨金福

(西南民族大学畜牧兽医学院, 四川 成都 610041)

**摘要:**一只2岁布偶猫, 体重4.3 kg, 怀孕61 d, 精神不好, 血常规检查严重贫血, 腹部彩超检查死胎、子宫扭转、子宫破裂、血腹, 诊断为子宫扭转破裂。母猫交叉配血后输血60 mL, 呼吸麻醉, 行卵巢子宫切除术, 术后消炎止血, 1周拆线恢复。

**关键词:**猫, 怀孕期, 单子宫, 子宫扭转; 子宫破裂; 卵巢子宫切除术

[中图分类号] S857.17 [文献标识码] A [文章编号] 1004-6704(2024)01-0138-02

## A Case Report of Singleton Uterine Torsion and Rupture During Parturition in a Ragdoll Cat

YANG Jinfu

(College of Animal Husbandry and Veterinary Science, Southwest Minzu University, Chengdu Sichuan 610041, China)

**Abstract:** A 2-year-old Ragdoll cat weighing 4.3 kg, 61 days pregnant, poor mental state, severe anemia in blood routine examination, abdominal color Doppler ultrasound examination of stillbirth, uterine torsion, uterine rupture, and hematoma, was diagnosed as uterine torsion rupture. After cross-matching, the female cat received 60 mL of blood transfusion, respiratory anesthesia, ovariectomy, anti-inflammation and hemostasis after operation, and suture removal in 1 week for recovery.

**Key words:** cat; pregnancy; uniueterus; uterine torsion; uterine rupture; ovariectomy

猫子宫扭转的病例时有报道, 且基本上发生在分娩期。单子宫属于先天性畸形, 单子宫怀孕扭转破裂的病例, 临床未见报告, 笔者于2022年10月接诊一只布偶猫, 母, 2.0岁, 彩色多普勒超声检查和手术, 诊断为单子宫、子宫扭转破裂, 经输血及手术切除卵巢子宫痊愈, 现将其诊断治疗过程介绍如下。

### 1 单子宫扭转破裂临床特征

核桃, 布偶猫, 母, 2.0岁, 体重4.3 kg, 怀孕61 d。主诉: 前天开始精神不好, 昨天在外检查未见异常, 轻度贫血, 体温38.3°C。今天不吃, 精神更差。临床检查: 口腔、牙龈、舌、鼻子、皮肤没有血色, 心率158次/min, 呼吸快60次/min, 体温39.2°C。

### 2 单子宫扭转破裂诊断

#### 2.1 实验室检查

SAA: 0.5 mg/L (0~5); RBC:  $2.32 \times 10^{12}$ , HCT: 7%; WBC:  $22.8 \times 10^9$ , PLT:  $81 \times 10^9$ ; pH: 7.46,  $\text{HCO}_3^-$ : 18.6,  $\text{PCO}_2$ : 29,  $\text{Na}^+$ : 144,  $\text{K}^+$ : 3.6,  $\text{Cl}^-$ : 109, PT: 8.2, APTT: 28.1。实验室检查提示: 严重贫血, 代谢性酸中毒合并呼吸性碱中毒, 低钠低氯血症。

#### 2.2 腹部B超检查

仰卧保定, 腹部用8.0 MHz的超声探头对腹腔进行检查, 腹腔可见液性暗区(图1)。

腹腔液体穿刺为血液。超声可见胎儿头部、脊柱、四肢及心脏、肺脏、胃、肾脏及膀胱等内脏器官, 但是未见心跳(图2)。超声检查子宫壁未见血流、子宫壁连续性中断、局部缺损(图3, 图4)。

临床症状结合血常规、超声检查、腹腔穿刺结果, 该猫诊断为: 死胎、子宫扭转、子宫破裂、失血性贫血。

[收稿日期] 2023-01-09

[作者简介] 杨金福(1964-), 男, 四川成都人, 硕士, 执业兽医师, 主要从事兽医产科教学及小动物临床工作。  
E-mail: 957933903@qq.com

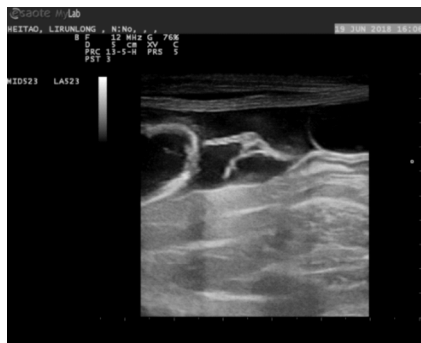


图 1 超声可见腹腔液体图

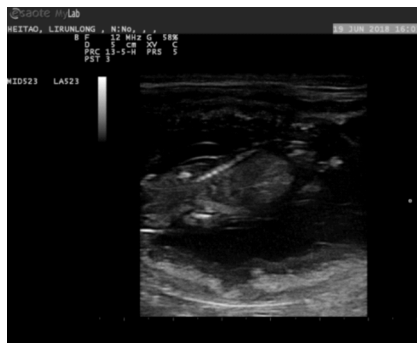


图 2 超声未见胎儿心跳

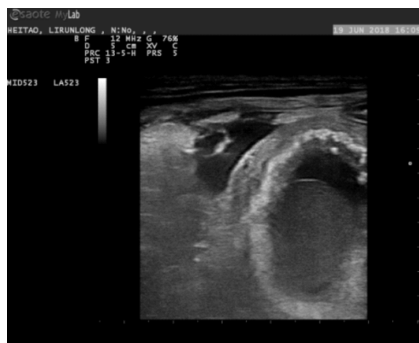


图 3 超声可见子宫壁破损

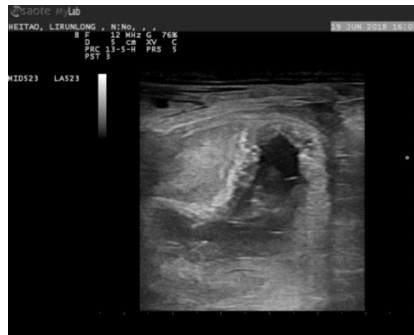

图 4 超声可见子宫壁破损

### 3 单子宫扭转破裂手术治疗

经主人同意,通过交叉配血,选择 A 型血猫 2 只,抽血 60 mL,给猫输血,丙泊酚诱导麻醉,气管插管异氟烷维持麻醉,仰卧保定,腹正中线切开,打开

腹腔,仔细检查子宫及腹腔脏器。手术发现:腹腔积血,右侧单子宫、子宫扭转、子宫角坏死破裂。手术复位扭转的子宫,切除右侧卵巢子宫(图 5,图 6),清理腹腔积血,常规缝合腹壁切口及皮肤,术后常规输液消炎 3 d,7 d 拆线,母猫恢复良好(图 7)。

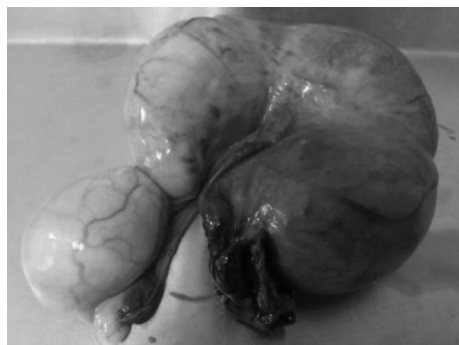

图 5 扭转破裂的子宫及胎儿

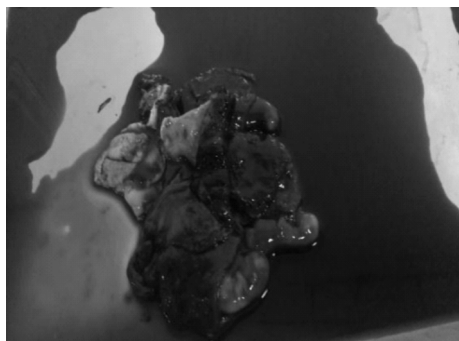


图 6 取出胎儿的破损子宫



图 7 手术后第 2 天母猫的状态良好

### 4 单子宫扭转破裂诊治体会

#### 4.1 单子宫怀孕子宫扭转临床罕见

常规临床检查、X 光拍片、超声难以诊断,彩色超声检查通过观察胎儿的心跳、胎儿及子宫的血流、子宫壁的完整性可以确诊。但是医生临床检验及超声设备的性能很重要。

#### 4.2 子宫扭转破裂治疗必须及时

子宫扭转部位血液循环中断,子宫充血水肿坏

(下转第 141 页)