

# 小型宠物犬阴道巨型肿瘤切除术

王庆云,王永强,马星,赵琳,王会英

(安阳市动物疫病预防控制中心,河南 安阳 455000)

**摘要:**介绍宠物狗阴道巨型肿瘤切除术以及后续治疗过程。由于肿瘤太大,不适合阴户手术切除,在不具备微创手术条件下,采取腹背侧切开,避开大血管、神经、直肠、尿道等,暴露阴道,用环状钳把阴道牵引至体外,切开阴道,行环状肿瘤切除。目前该患犬状态良好。本文旨在为临床上该疾病的治疗提供参考。

**关键词:**小型犬;巨型肿瘤;腹背部切开;环状切除

[中图分类号] S857.2<sup>+</sup>3 [文献标识码] A [文章编号] 1004-6704(2023)05-0144-02

## Giant Tumor Resection in the Vagina of Small Pet Dogs

WANG Qingyun, WANG Yongqiang, MA Xing, ZHAO Lin, WANG Huiying

(Anyang Animal Disease Prevention and Control Center, Anyang Henan 455000, China)

**Abstract:** This question introduces the resection of giant vaginal tumor in pet dogs and the follow-up treatment process. Because the tumor is too large, it is not suitable for surgical resection of the vulva. In the absence of minimally invasive surgery, ventral and dorsal incisions were made to avoid large blood vessels, nerves, rectum, urethra, etc., and the vagina was exposed. The vagina was pulled out of the body with ring forceps, the vagina was incised, and ring tumor resection was performed. The dog is currently in good condition. This article aims to provide a reference for the clinical treatment of this disease.

**Key words:** small dogs; giant tumors; ventrodorsal incision; circular excision

### 1 患病犬基本情况

2022年4月30日,宠物医院收治一只罹患阴道肿瘤的小型病犬。据犬主自述,病犬13岁,近期食欲不振,问诊多家宠物医院,均诊断为阴道巨型肿瘤,无法手术切除,建议保守治疗。经体察,病犬精神萎靡,体况中等,体重8 kg,体温38.4℃,品种为小型杂交犬,外阴肿胀,阴内检查可触摸到肿瘤,位置较深,直径约7~8 cm。

### 2 患病犬的治疗过程

#### 2.1 根据患病犬的具体情况确定以下治疗方案

由于肿瘤较大,位置较深,在不具备微创手术条件下,采取腹背侧逐层切开,避开大血管、神经、直肠、尿道等,暴露出阴道,用环状钳把阴道牵引出体

外,在肿瘤位置附近切开阴道壁,环状切除肿瘤,埋置引流棉条,逐层缝合,抗感染治疗5 d。

#### 2.2 患病犬术前准备

手术前24 h禁食、禁水,术前2 h用开塞露强制排便。

#### 2.3 患病犬麻醉与保定

用丙泊酚乳状注射液按0.5 mL/kg体重进行肌肉注射,盐酸替来他明按10 mg/kg体重进行静脉滴注。麻醉过程中注意观察眼脸反射、四肢反射、吞咽反射等。麻醉后,行俯卧保定,用保定绳牵拉四肢,使四肢张开。

#### 2.4 手术部位剃毛与消毒

结合阴道检查确定手术部位,如果靠近右腹背侧,则在右腹背侧进行剃毛及消毒处理,反之,选择左腹背侧。该犬肿瘤位置靠近左腹背侧,因此选择左腹背侧剃毛。将术部的毛剃除,用温水浸湿剃毛的区域,然后用刀片将剩余的毛根刮除干净,用络合

[收稿日期] 2023-07-06

[作者简介] 王庆云(1971-),女,河南林州人,本科,高级兽医师,研究方向动物疫病防治,E-mail:408704277@qq.com。

碘对皮肤进行消毒,最后用 75% 的酒精脱碘。

## 2.5 患病犬手术前导尿

为防止手术过程中病犬遗尿,因此手术前,先行插入导尿管进行导尿。

## 2.6 患病犬手术过程

2.6.1 术者准备 术者术前对手部进行消毒,然后在助手的帮助下穿戴好手术衣等,保持无菌状态,手术助手在动物保定消毒完成之后,也穿上手术衣帽等。

2.6.2 手术过程 腹背侧依次切开皮肤、肌肉层,注意避开大血管、神经、尿道、直肠,用止血钳牵引切口两侧皮肤肌肉等,使阴道暴露出来,用环状钳把阴道牵引出体外,在肿瘤位置附近切开阴道,小心缓慢的从肿瘤基底部连同肿瘤生长的阴道一起切除,边切除边观察,注意肿瘤大血管的止血。(切除肿瘤经称量 300 g,直径 8.5 cm。)

## 2.7 手术后逐层缝合

缝合前,用生理盐水冲洗手术部位,注意不要遗留凝血块、毛发等。从阴户送入引流棉条至手术部位,开始逐层缝合。先荷包缝合阴道,连续缝合腹膜、肌肉层,最后间断缝合皮肤。缝合完毕后,先用生理盐水冲洗,酒精消毒,撒上消炎粉,取大小合适的灭菌纱布包扎。

## 2.8 患病犬术后护理

2.8.1 给予补液、抗炎治疗 术后,待患病犬苏醒后,拔出导尿管。术后第二天拔出引流棉条。静脉滴注头孢曲松钠 0.25 g,每日两次,葡萄糖生理盐水每日 100 mL,连用 3 d。

2.8.2 病犬手术部位消毒 术后 5 d 内每日络合碘消毒,酒精脱碘,更换新灭菌纱布包扎。注意戴头套,以免病犬啃咬伤口部位及包扎带。

## 3 术后痊愈

患病犬手术后 7 d 拆线,手术部位愈合良好,患犬精神转好,食量增加。半月后体能、食量均恢复正常。一年后回访犬主,病犬一切正常。

## 4 宠物犬阴道巨型肿瘤切除术讨论

犬阴道肿瘤是犬常见的一种肿瘤疾病,有良性和恶性之分,由于宠物医院条件有限,未对肿瘤进行定性诊断。小型犬的阴道肿瘤在瘤体较小的情况下,可沿阴道口向上切开,止血钳牵拉暴露瘤体切

除。如果肿瘤巨大不能通过阴道口进行切除时,又不具备微创手术条件下,可采用腹背侧切开暴露瘤体切除,方法可行,效果良好。

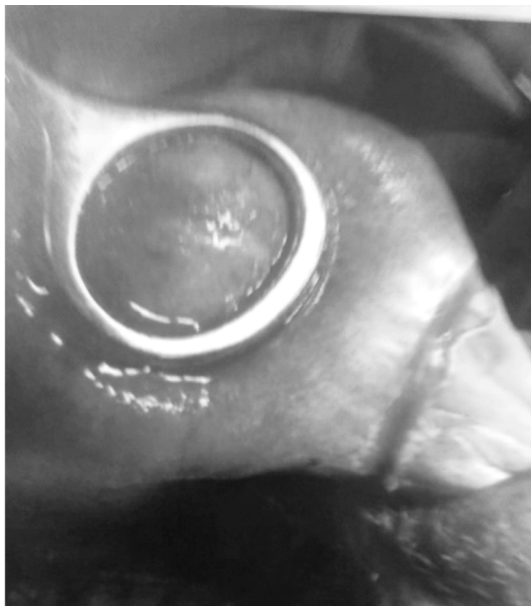

图 1 环状钳把阴道牵引出体外

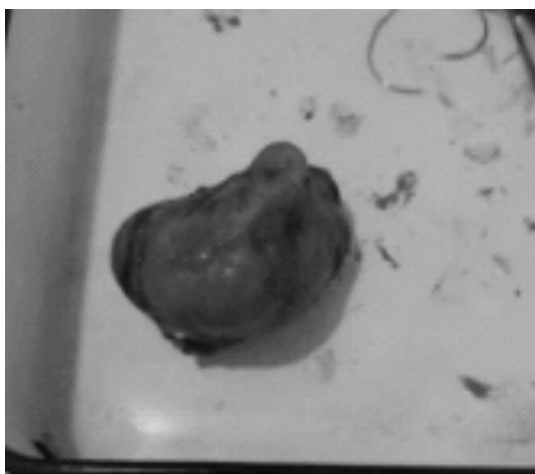


图 2 切除肿瘤

## 参考文献:

- [1] 何国华. 犬阴道肿瘤及子宫颈的肿瘤切除治疗及护理[J]. 中国畜牧兽医杂志, 2009, 36(8): 165-166.
- [2] 陶志鲁成. 一例犬阴道肿瘤的诊疗体会[J]. 今日畜牧兽医, 2016(9): 37-38.
- [3] 杨钦, 彭广能. 犬阴道肿瘤摘除手术[J]. 动物医学进展, 2003, 24(5): 138-138.